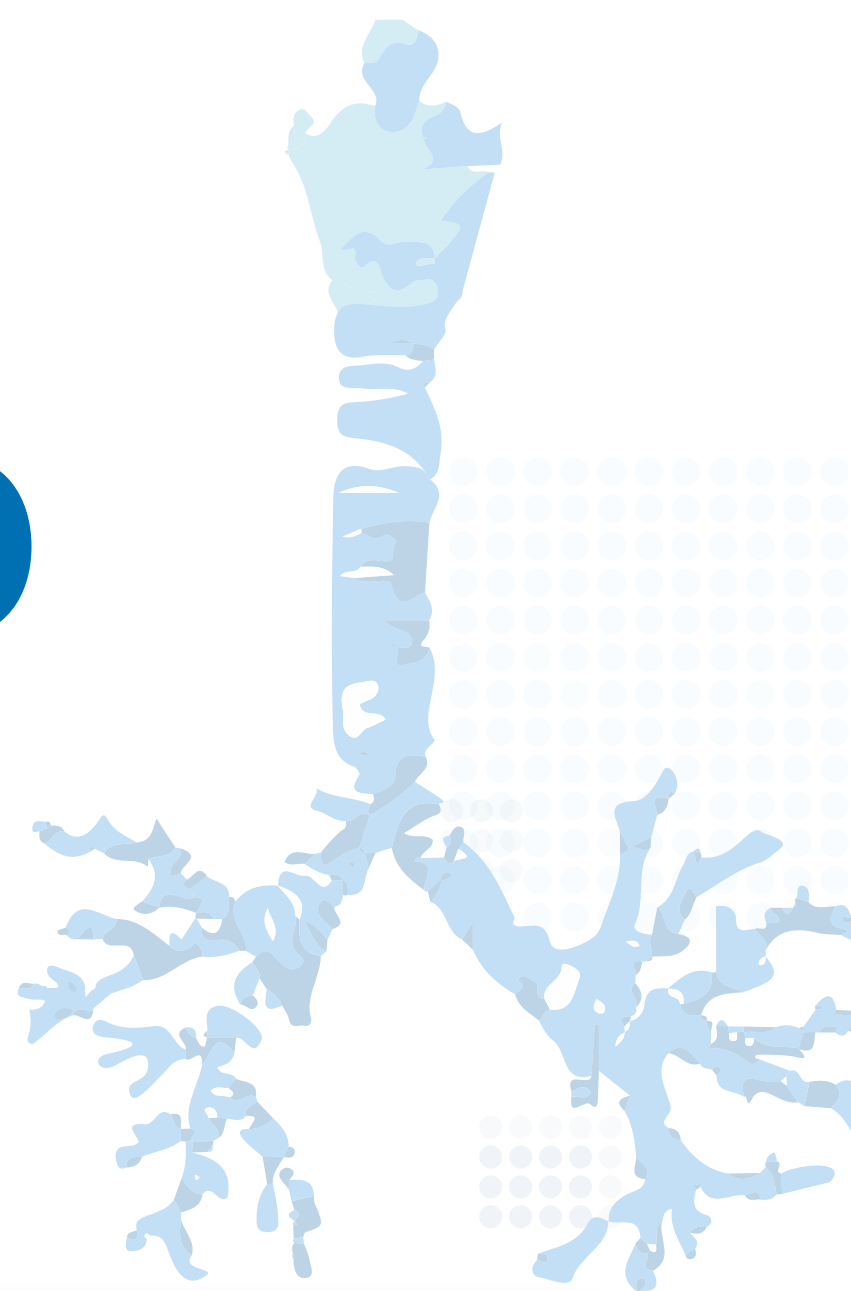


8<sup>th</sup>

# Airway Management SNUH Workshop



- 일시 2021. 11. 28.(일) 8시 50분 ~ 17시
- 장소 서울대학교병원 의학연구혁신센터(CMI) 1층 서성한 연구홀 (하이브리드)  
<https://xsync.online/airwaymanagement>
- 주최 서울대학교 의과대학 이비인후과학교실
- 후원 한국연구재단

|   |  |            |                               |
|---|--|------------|-------------------------------|
| 08:50-09:00   | Welcome remark   | 성명훈        | 서울대병원 이비인후과                   |
| Session I Airway management other than otolaryngologic procedures |  | 박준동<br>김희수 | 서울대병원 소아청소년과<br>서울대병원 마취통증의학과 |
| 09:00-09:20   | Emergent management for pediatric the airway   | 김도균        | 서울대병원 응급의학과                   |
| 09:20-09:40   | Differential diagnosis of pediatric stridor  | 서동인        | 서울대병원 소아청소년과                  |
| 09:40-10:00   | Home ventilator care for children with medical complexity  | 최윤정        | 서울대병원 소아청소년과                  |
| 10:00-10:20   | Anesthesia for the airway surgery  | 장영은        | 서울대병원 마취통증의학과                 |
| 10:20-10:40   | Coffee break   |            |                               |
| Session II How I do it  |  | 김광현<br>손영익 | 분당제생병원 이비인후과<br>삼성서울병원 이비인후과  |
| 10:40-10:50   | Airway foreign body removal with or without rigid bronchoscope in children                                       | 권성근        | 서울대병원 이비인후과                   |
| 10:50-11:00   | Endoscopic balloon dilation for subglottic stenosis  | 이윤세        | 서울아산병원 이비인후과                  |
| 11:00-11:10   | Supraglottoplasty for laryngomalacia   | 권성근        | 서울대병원 이비인후과                   |
| 11:10-11:20   | Management of stoma complication   | 김희진        | 동탄성심병원 이비인후과                  |
| 11:20-11:30   | Modified Secondary Closure Technique for Persistent Tracheocutaneous Fistula in Pediatric Patients               | 박성준        | 중앙대병원 이비인후과                   |
| 11:30-12:10   | Session III Unusual cases of airway foreign body (전공의 연제상)   | 권성근        | 서울대병원 이비인후과                   |
|   | A 12mo male with stridor   | 정수지        | 서울대병원                         |
|   | A 69-year-old male with esophageal foreign body  | 강승현        | 서울대병원                         |
|   | A Case Review of FB in Trachea   | 구가영        | 아주대병원                         |
|   | Removal of a left upper lobar bronchial foreign body using Fogarty catheter and rigid bronchoscope               | 우현준        | 서울대병원                         |
|   | A 5-year-old male with stridor   | 김서영        | 서울대병원                         |
|   | A 15-month-old boy presented with wheezing that lasted for a month   | 이재민        | 양산부산대병원                       |
|   | A case of Impacted Subglottic Metallic Foreign Body Removal without Tracheostomy via Endotracheal Tube Insertion | 김민주        | 서울대병원                         |
|   | A case of foreign body in the hypopharynx with mediastinal emphysema   | 김상현        | 강북삼성병원                        |
|   | Combined aspiration and ingestion of multiple metallic beads resulting in tracheoesophageal fistula              | 진시연        | 서울대병원                         |
|   | A 78 year-old male with chest pain and blood tinged-sputum   | 장필근        | 서울대병원                         |
| 12:10-13:00   | Lunch  |            |                               |
| Session IV Systematic approach for tracheostomy                   |  | 정필상<br>안순현 | 단국대병원 이비인후과<br>서울대병원 이비인후과    |
| 13:00-13:20   | Home care for the child with a tracheostomy  | 김민선        | 서울대병원 소아청소년과                  |
| 13:20-13:40   | Accessories and appartuses for pediatric tracheostomy tube   | 박성준        | 중앙대병원 이비인후과                   |
| 13:40-14:00   | Tracheostomy in COVID-19 patients  | 이도영        | 보라매병원 이비인후과                   |
| 14:00-14:20   | Pediatric tracheostomy: Surgical procedure   | 성의숙        | 양산부산대병원 이비인후과                 |
| 14:20-14:40   | Coffee break   |            |                               |
| Session V Diseases of the pediatric airway                        |  | 최승호<br>권택균 | 서울아산병원 이비인후과<br>보라매병원 이비인후과   |
| 14:40-15:00   | Basic airway anatomy   | 이민형        | 양산부산대병원 이비인후과                 |
| 15:00-15:20   | Imaging of the pediatric airway diseases   | 최영훈        | 서울대병원 영상의학과                   |
| 15:20-15:40   | Management of subglottic stenosis  | 정우진        | 분당서울대병원 이비인후과                 |
| 15:40-16:00   | Management of laryngomalacia   | 차원재        | 분당서울대병원 이비인후과                 |
| 16:00-16:20   | Posterior tracheopexy for severe tracheomalacia  | 박샘이나       | 서울대병원 흉부외과                    |
| 16:20-16:40   | Management of esophageal atresia   | 윤중기        | 서울대병원 소아외과                    |
| 시상 & Adjourn  |  |            |                               |